Aus der Universitäts- Ohren- Hals- Nasenklinik
zu Frankfurt am Main
Direktor Professor Dr. M. Schwarz

Der Liquorbefund in der Hals- Nasen- Ohren- Heilkunde

Inaugural-Dissertation

zur Erlangung der Doktorwürde
in der gesamten Medizin
der Hohen Medizinischen Fakultät
der
Johann Wolfgang Goethe-Universität
zu Frankfurt am Main

vorgelegt von

Gertrud Müller
aus Paderborn

1942

Dissertations-Druckerei F. W. Kalbfleisch in Gelnhausen

Gedruckt mit Genehmigung der Medizinischen Fakultät der Johann Wolfgang Goethe-Universität zu Frankfurt am Main.

Referent: Professor Dr. Schwarz

Koreferent: Professor Dr. de Rudder

Dekan: Professor Dr. Dr. Guthmann

R. UNIV. BIBLIOTHEEK LEIDEN

Der Beginn der Liquorforschung geht auf das Jahr 1891 zurück, in welchem Quinke zum ersten Mal eine Lumbalpunktion (Lendenstich) ausführte, und durch den nunmehr zugänglich gewordenen Liquor cerebrospinalis die medizinische Wissenschaft um ein ausgedehntes Forschungsgebiet (auch für die Diagnostik von erster Bedeutung) bereicherte. Dann war es zwei Jahrzehnte lang das Vorrecht der inneren Medizin, der Neurologie und Psychiatrie, Lumbalpunktionen auszuführen, doch war und blieb zunächst die Indikationsbreite eine recht geringe. Zuerst diente sie einzig und allein therapeutischen Zwecken im Sinn der Druckentlastung und der Ableitung pathogener Keime und deren Toxine. Dann wurden gelegentlich bakteriologische Untersuchungen zur Feststellung des Erregers einer Meningitisform durchgeführt. Wenn auch Quinke schon in seiner ersten Veröffentlichung darauf hinwies, daß er keine Bedenken tragen würde, die Lumbalpunktion auch zum Zwecke der Diagnostik vorzunehmen, so gewann doch die Diagnostik erst um die Jahrhundertwende, vor allem auch durch die Arbeiten französischer Forscher (Sicards, Ravauts) und später durch die von Nonne und dessen Schüler Appelt an Bedeutung. Letztere richteten ihr Augenmerk besonders auf die Zellen und den Eiweißgehalt des Liquor cerebrospinalis. Damit wurde das Indikationsgebiet der Lumbalpunktion wesentlich erweitert.

Die Ansichten über die therapeutischen Erfolge der Lumbalpunktion waren im Großen und Ganzen eindeutig, dagegen änderten sich die Meinungen über ihre Bedeutung als Diagnostikum in den verschiedenen Zeitläuften und bei den verschiedenen Autoren sehr.

Wie auf allen Gebieten der Wissenschaften, so wurden auch hier bejahende und verneinende Ansichten bis zu Extremen laut. Die Einen betrachteten die Lumbalpunktion als unerläßlich, absolut zuverlässig und somit entscheidend für die Diagnose der Natur einer endocraniellen Erkrankung. Andre dagegen überwerteten die Gefahr des Eingriffs und die differentialdiagnostisch vorgekommenen Irrtümer und lehnten daher jeden diagnostischen Wert der Lumbalpunktion ab.

Heute geht wohl die Ansicht darauf hinaus, (Göcke im Handbuch der Hals-Nasen-Ohrenheilkunde, V. Band), daß keine der extremen Ansichten anzuerkennen ist, daß wir dagegen in der Lumbalpunktion ein ausgezeichnetes Mittel haben, das uns bei der klinischen Untersuchung sehr wertvolle, oft unerläßliche Dienste erweist.

Die Entwicklung der Lumbalpunktion in der Otologie datiert etwa 25 Jahre zurück. Auch hier haben sich die Ansichten ebenso geändert, wie bei der Einführung und Propagierung einer jeden neuen Methode, auf welchem Gebiet es auch immer sei. Zunächst bestand eine große Begeisterung auf der ganzen Linie, während von der Schwarzeschen Klinik gradezu als Dogma der Satz „Normaler Liquor schließt Meningitis aus, trüber Liquor ist für ihr Vorhandensein beweisend" ausgegeben wurde. Aber die Weiterforschung und die Erfahrung bei kritischer Beobachtung brachte Skeptiker, und jene Formel, so schön ihre Bewahrheitung gewesen wäre, mußte abgetan werden.

Oft konnte man keine Parallele zwischen Liquorbild und klinischem Erscheinungsbild, oder zwischen Liquorbefund und autoptischen Befund feststellen. Man ließ sich z. B. verblüffen durch die Erfahrung im Sinne von klarem Liquor und ausgedehnter Meningitis und noch mehr durch Liquorveränderungen bei gesunden Meningen, wo sich dann bei der Sektion z. B. ein Hirnabsceß, oder ein solcher mit Durchbruch in die Ventrikel oder in die Subarachnoidealräume ergeben hatte.

Weiter hielt man den positiven Bakterienbefund und den Nachweis von Eiter im Liquor als beweisend für Meningitis. Und wieder wurde man durch unveränderte Meningen überrascht. Dazu stellte sich auch ein positiver Bakterienbefund beim Hirnabsceßdurchbruch und bei Sinusphlebitis (als Ausdruck eines Infektes des Blut- und Lymphgefäßsystems) ohne Beteiligung der Meningen heraus.

So kamen manche Autoren in letzter Konsequenz zu dem Standpunkt einer völligen Ablehnung. Andere dagegen drangen tiefer ein in die Materie und versuchten die Verhältnisse weiter zu klären. Dank des Forschungsdranges Deutscher Otologen (Knick, Fleischmann, Borries, Münchener Tagung Deutscher Otologen 1925) hat die Lumbalpunktion wieder sehr in ihrem klinischen Werturteil gewonnen. Und dennoch bleibt hier noch sehr viel unerforscht und noch zu klären.

In der deutschen wissenschaftlichen Literatur, sowie in der Weltliteratur sind die Veröffentlichungen über Liquordiagnostik wenig zahlreich. Die letzten zusammenfassenden Darstellungen sind die des Neurologen Demme („Die Liquordiagnostik in Klinik und Praxis" 1935") nachdem im Jahre 1919 „Die Lumbalpunktion" von Esskuchen, und 1922 eine Arbeit mit gleichem Titel von Pappenheim erschienen war. Dazwischen finden wir nur zusammenfassende Berichte, und zwar neben einigen kleineren Handbuchaufsätzen, die 1930 erschienene Schrift von Kafka „Die Cerebrospinalflüssigkeit", die aber nach des Verfassers eigenen Worten bewußt praktisch-klinische Gesichtspunkte und Fragestellungen vernachlässigt.

Normale Liquordaten.

Vor einer Beurteilung von Liquorveränderungen ist es unerläßlich, sich über die normalen Liquorverhältnisse zu orientieren und daran aufbauend die einzelnen Erscheinungsbilder zu bewerten.

1. Die Menge des Liquors beträgt:
   60—150 ccm (Eßkuchen und Pappenheim), davon 20—30 ccm in den Ventrikeln und 50 ccm im Rückenmarkskanal.
2. Das Aussehen ist:
   wasserklar.
3. Der Druck ist gleich:
   60—200 mm Wasser. (Man muß als Maximalwert der Norm den Wert von 200 einsetzen, weil der Liquordruck von vielen exogenen Faktoren beeinflußt wird: Demme, Esskuchen, Pappenheim).
4. Die Zellen finden sich in einer Zahl von:
   0—8/3 Zellen (nach Kafka)
   0—12/3 Zellen (nach Demme)
   50% aller Menschen haben 0/3 Zellen.
5. Der Eiweißgehalt ist:
   20—30 mg % (nach Demme).
6. Der Eiweißquotient, d. h. das Verhältnis von Globulin zum Albumin im Liquor, ist: 1 : 5 bis 2 : 5 = 0,2—0,4 (d. h. also, es ist mehr Albumin als Globulin vorhanden).

Noch viele andere Stoffe sind im Liquor enthalten. Ihre mengenmäßige Erfassung ist jedoch bis jetzt — abgesehen von Zucker und Chlorspiegel — ohne größere klinische Bedeutung geblieben, nicht zuletzt, weil ihre Bestimmung nicht ohne komplizierte und teure Apparaturen möglich ist und eine schwierige Technik voraussetzt, während ihre Auswertung noch nicht zu nennenswerten differentialdiagnostischen Entscheidungen hat führen können.

In der Ohrenklinik in Frankfurt am Main werden vor allem die Daten 2—5 ausgewertet, wobei die Eiweißbestimmung nicht streng quantitativ, sondern nur nach dem von Pandy und von Nonne u. Appelt angegebenen Reaktionen durchgeführt wird. Außerdem wird an der Frankfurter Klinik, nach den Angaben ihres Oberarztes, Herrn Dr. Griebel, eine weitere quantitative Reaktion zum Nachweis von Eiweißabbaukörpern (Tryptophan) im entzündlichen Liquor, der sogenannte „Griebelring" gemacht. (Hals-Nasen-Ohrenarzt I., 28, 263—272, 1937 Griebel: Studium über Liquorreaktionen. Beitrag zur chem. Diagnose der Meningitis.)

Pathologische Veränderungen der Liquordaten.

1. Menge: vermehrt.
2. Aussehen: gelblich, sanguinolent, trübe, eitrig.
3. Druck: erhöht bis 1000 mm (nach Esskuchen). (Druckverminderung kann nach den bekannten Liquorforschern noch nicht diagnostisch bezw. prognostisch ausgewertet werden).
4. Zellen: Art: Leukocyten, Lymphocyten, Erythrocyten, Plasmazellen etc.
   Zahl: bis 110 000 Leukozyten bezw. Lymphocyten (nach Demme).
5. Eiweiß: (Globulin) vermehrt. Die Reaktionen von Nonne, Appelt und Pandy zeigen den normalen Eiweißgehalt nicht an.

Indikation zur Lumbalpunktion in der Ohrenheilkunde.

In den vorliegenden Fällen handelt es sich um folgende Indikationen, d. h. Krankheiten, in denen endocranielle Komplikationen beobachtet wurden:

Akute Mittelohrentzündungen
Cholesteatomeiterungen
Nebenhöhleneiterungen
Schädelbasisfrakturen.

Die hierbei möglichen endocraniellen Komplikationen, die durch die Lumbalpunktion frühzeitig differentialdiagnostisch zu klären erwünscht sind, sind vor allem:

Meningistische Reizung
Meningitis (serosa, purulenta)
Encephalitis
Hirnabsceß.

Bei den verschiedenen Liquorforschern ist über die Differentialdiagnose dieser Erkrankungen viel geschrieben, aber immer fehlt eine scharfe Abgrenzung, und dazu sind die Angaben auch nicht einheitlich.

Statistische Beobachtungen über die Lumbalpunktionen in der H.-N.-O.-Klinik zu Frankfurt am Main.

Jeder Arzt hat von Zeit zu Zeit das Bedürfnis, sich über die Erfolge seiner Tätigkeit Rechenschaft abzulegen. In viel größerem Umfang gilt dies für die Leitung einer Krankenanstalt, und besonders für die Universitätskliniken.

Die Hals-Nasen-Ohrenklinik in Frankfurt am Main hat schon zu Zeiten der Leitung von Voß bis heute nach wie vor der Lumbalpunktion in der Diagnostik endocranieller Komplikationen eine ganz besondere Bedeutung zugemessen. Dabei ist es insbesondere die wiederholte Lumbalpunktion (auch schon von Esskuchen und Pappenheim empfohlen), welche ausgewertet wird.

Das dieser Arbeit zugrunde liegende Krankengut umfaßt die in der Hals-Nasen-Ohrenklinik zu Frankfurt am Main in einem Zeitraum von 2 Jahren (1938 und 1939) gemachten Beobachtungen.

Einen Überblick über diese Lumbalpunktionen vermittelt zunächst folgende Zusammenstellung:

1938: 191 Lumbalpunktionen an insgesamt 65 Erkrankungsfällen.

1939: 203 Lumbalpunktionen an insgesamt 70 Erkrankungsfällen.

Aus der folgenden Tabelle ist ferner zu ersehen, wie sich die Lumbalpunktionen verteilen, wie oft Fälle wiederholt bezw. nur einmal und zwar mit oder ohne pathologischen Befund punktiert wurden.

Monat	Lumbalpunktionen wiederholt				einmalig		ohne pathol. Befund	
	1938	1939	1938	1939	1938	1939	1938	1939
Januar	15	38	11	29	4	9	3	5
Februar	8	9	4	7	4	2	3	2
März	6	15	4	12	2	3	2	2
April	7	17	5	11	2	6	2	6
Mai	12	27	8	21	4	6	2	5
Juni	18	23	12	19	6	4	4	3
Juli	28	14	26	12	2	2	2	2
August	16	6	14	4	2	2	1	2
September	16	8	10	4	6	4	6	2
Oktober	21	9	18	7	3	2	3	2
November	15	7	12	5	3	2	2	2
Dezember	29	30	26	26	3	4	3	3
Insgesamt:	191	203	150	157	41	46	33	36

Es wurden Lumbalpunktionen ausgeführt bei folgenden Erkrankungen und in folgender Häufigkeit:

Lumbalpunktionen bei Krankheit	Zahl der Fälle 1938	1939	Zusammen
Otitis media acuta	27	29	56
Otitis media chronica	10	14	24
Nebenhöhleneiterung	10	10	20
Schädelbasisfraktur	6	6	12
Sonstiges	11	11	22

Die Häufigkeit der in Frage kommenden Komplikationen war bei den einzelnen Krankheiten wie folgt:

Bei Otitis media acuta:

Komplikation	Häufigkeit 1938	1939	Zusammen	Etwaige Prozente der pos. Befunde (34 pos.)
Meningitische Reizung	4 mal	1 mal	5	15%
Meningitis	11	10	21	62%
Hirnabsceß	4	4	8	24%
Nur Verdacht ohne Liquorbestätigung	8	14	22	72%
			56	

34 : 22 = die positiven zu den negativen Befunden.

Bei Cholesteatomeiterung:

Komplikation	Häufigkeit 1938	1939	Zusammen	Etwaige Prozente der pos. Befunde
Meningitische Reizung	1	2	3	25%
Meningitis	1	6	7	58%
Hirnabsceß	1	1	2	17%
Sinusthrombose	—	1	1	
Nur Verdacht, ohne Liquorbestätigung	7	4	11	
			24	

13 : 11 = die positiven zu den negativen Befunden.

Bei Nebenhöhleneiterung:

Komplikation	Häufigkeit 1938	1939	Zusammen
Meningitische Reizung	2	3	5
Meningitis	1	2	3
Nur Verdacht ohne Liquorbestätigung	7	5	12
			20

8 : 12 = positive : negative Befunde.

Es ist also zu bemerken:

1. Die Lumbalpunktion wird sehr häufig herangezogen, wie das Verhältnis der positiven zu den negativen Befunden ergibt : (55 : 45).

2. In diesem Krankengut kommt die Meningitis bei den acuten wie chronischen Erkrankungen häufiger vor als der Hirnabsceß. Die Meningitis übersteigt an Häufigkeit erheblich (vergl. Prozentwerte).

Die Meningitis ist etwa 3 mal so häufig wie der Hirnabsceß. Der Hirnabsceß ist hier bei der chronischen Otitis nicht häufiger als bei der acuten — entgegen der herkömmlichen Meinung —.

Bei Schädelbasisfraktur:

Komplikation	Häufigkeit 1938	1939	Zusammen
Meningitische Reizung	3	1	4
Meningitis	1	2	3
Nur Verdacht ohne Liquorbestätigung	2	3	5
			12

1938 wurden 2mal endocranielle Komplikationen bei Tonsillarabsceß beobachtet. Einmal war es eine ausgesprochene Meningitis, im anderen Fall eine meningitische Reizung.

Spezielle Liquordiagnostik.

Eine gründliche, verantwortungsvolle Diagnose macht eine Lumbalpunktion unerläßlich, wenn es sich um den Verdacht endocranieller Komplikationen handelt. Das wird aus dem folgenden immer wieder mit aller Eindeutigkeit erwiesen, zumal, wie schon Esskuchen hervorhebt, die Liquorveränderungen besonders im Beginn der Komplikationen sehr ausgesprochen sind, weil sie den klinischen Symptomen um eine, wenn auch wechselnde Zeit vorauseilen. Esskuchen sagt daher sehr bezeichnend, „früher wurde die Indikation zur Lumbalpunktion zu eng gestellt, heute kann man sagen, daß sie nicht oft genug gestellt werden kann."

Die Aufgaben der stationären Behandlung in der Ohrenheilkunde sind:

1. Überwachung und
2. Behandlung.

Zur gewissenhaften Überwachung bei einer möglichen endocraniellen Komplikation gehört in erster Linie die Kontrolle der Liquorverhältnisse, d. h. es ist die Lumbalpunktion, abgesehen von der günstigen therapeutischen Entwicklung, in entsprechenden Zeitabständen, so wie es das jeweilige Krankheitsbild vorschreibt, zu wiederholen.

In folgendem soll nun unter besonderer Berücksichtigung der an der Frankfurter Hals-Nasen-Ohrenklinik beobachteten Fälle versucht werden, die differential-diagnostischen Möglichkeiten endocranieller Komplikationen aus dem Liquorbild gegeneinander abzugrenzen.

Die Meningitis als Komplikation.

Es kommen in Betracht die Pachymeningitis externa und interna oder der Extraduralabsceß bezw. der Subduralabsceß und ferner die Leptomeningitis.

Die Leptomeningitiden sind bisher nach den verschiedensten Gesichtspunkten eingeteilt worden. So hat Schottmüller die Meningitis purulenta von der Meningitis serosa unterschieden, während Pappenheim die Einteilung als nicht den Tatsachen entsprechend abgelehnt und die Meningitis sympathica (comitans, symptomatica) von der Meningitis infectiosa unterscheidet.

Von anderer Seite wird die infektiöse Meningitis in eine Meningitis universalis und in eine Meningitis circumscripta untergeteilt. Der Nachteil dieser Aufstellung liegt aber darin, daß z. B. die luische und die circumscripte Meningitis mit durchaus guter Prognose bei sachgemäßer Behandlung zu den sonst prognostisch schlechten infektiösen Meningitiden gerechnet werden müssten. Esskuchen unterteilt daher nach der Aetiologie und unterscheidet eine Meningitis streptococcica, staphylococcica, typhosa, tuberculosa etc.

In der Ohrenheilkunde sind diese Unterteilungen von geringer praktischer Bedeutung. Es kommt hier vielmehr darauf an, die Tatsache der Erkrankung, ihr Ausmaß und die Infektiosität zu erkennen.

Zunächst sind solche Fälle von Meningitiden vorangestellt worden, die gestorben sind, da nur in diesen Fällen durch die Autopsie die Diagnose einwandfrei geklärt ist. Es wird sich dabei allerdings letztlich immer um eine Meningitis purulenta handeln.

Fall 1. H. B., 14 Jahre. Klinikaufenthalt: 21.1.—26. 1. 1938+. Klinische Diagnose: Otitis media acuta beidseitig, Meningitis. Pathologisch-anatomische Diagnose: Meningitis purulenta der Hirnbasis und der Hemisphären.

Anamnese: Seit 3 Wochen, vor Aufnahme in die Klinik, Otitis media acuta und seit einer Woche Kopfschmerzen und Benommenheit.

Befund: Schlecht aussehender Junge mit dem Ohrbefund einer Otitis media acuta und Mastoiditis, die durch Röntgenaufnahme gesichert wird. Weiterhin zeigt er bei der Aufnahme hohes Fieber (um 41), Nackensteifigkeit und ist bewußtlos. Im Blutbild findet sich Leukocytose von 24000 und eine Aneosinophilie.

In diesem Fall sind die klinischen Symptome schon so stark ausgeprägt, daß eine Lumbalpunktion nur noch die Diagnose bestätigen kann und fast aus diagnostischen Gründen überflüssig erscheint.

Operation: Neben großen Einschmelzungen beiderseits findet sich ein markstückgroßer Defekt am Tegmen und eine grau verfärbte, schmierig aussehende Dura, die nicht mehr pulsiert.

Verlauf: In den nächsten Tagen werden mehrere Bluttransfusionen und täglich eine Lumbalpunktion durchgeführt. Nach letzterer lassen die Kopfschmerzen nach. Nach der Operation fällt die Zellzahl im Liquor sehr rasch ab. Trotzdem weiterhin hohe Temperaturen. Kreislaufschwäche führt ad exitum.

Lumbalpunktion:

Datum	Druck	Farbe	Leukocyten	Lymphocyten	Nonne-Appelt	Pandy
21. 1.	120	trüb	70000	0	++	+++
22. 1.		„	8510	0	+	+
23. 1.		„	3600	0	+	+
24. 1.		„	2430	0	+	+
25. 1.		„	2048	0	+	+

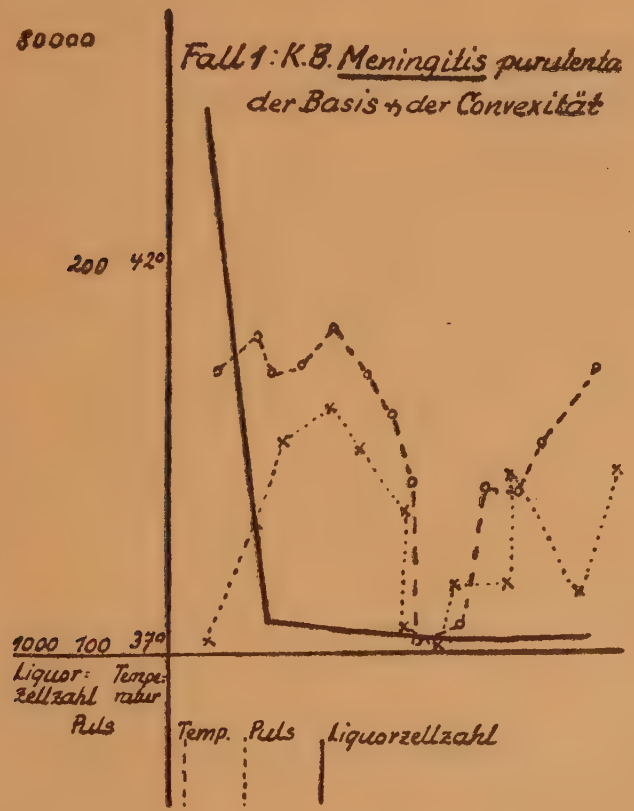

Bakteriologisch wurden am Tage nach der Aufnahme im Hygienischen Institut hämolytische Streptokokken festgestellt.

Das „Reaktionsspektrum" dieses Falles ist, was Zellzahl und Art anbelangt, einwandfrei das einer schweren Meningitis. Wir sehen hier aber, daß das Symptom der Druckerhöhung, das von allen Autoren der Liquorforschung angegeben und niemals angezweifelt wird, nicht zutrifft.

D e m m e gibt zwar bei der Meningitis infectiosa circumscripta die seltene Möglichkeit des normalen Liquor an, hier aber hat die Autopsie erwiesen, daß es sich um eine universelle Erkrankung handelt Andererseits ersehen wir aus den angegebenen Kurven (Verlauf der Liquorzellzahl und der Fieber- und Pulskurve), daß die Liquor- die Fieberkurve (bei dem angenommenen Maßstab) übersteigt, andererseits aber rascher abfällt als es bei der Fieberkurve der Fall ist. Der Ausgang dieses Erkrankungsfalles, sowie der autoptische Befund sprechen dafür, daß der schroffe Abfall der Liquorkurve durch einen Block des Liquors, durch Hirnschwellung oder Verklebung bedingt ist.

Schon P a p p e n h e i m weist darauf hin, daß ein positiver Bakterienbefund immer erst sehr spät bekannt wird und erst lange Zeit nur mit Hilfe des bakteriologischen Züchtungsverfahrens nachweisbar ist. Das bestätigt sich auch in diesem Fall. Weiterhin zeigt vielleicht auch der Verlauf der Zellkurve den günstigen Einfluss der täglichen Lumbalpunktionen.

Fall 2. K. N., 1 Jahr. Klinikaufenthalt: 4. 7.—9. 7. 1939+. Klinische Diagnose: Otitis media acuta, Mastoiditis, Meningitis.

Pathologische Diagnose: Schwere eitrige Leptomeningitis besonders der Basis.

Anamnese: Seit 11 Tagen Otitis media acuta, seit 4 Tagen meningitische Symptome.

Befund: Blasses Kind, das keinen otitischen Ohrbefund, dagegen auf dem Röntgenbild eine diffuse Verschattung und eine periantrale Einschmelzung zeigt. Daneben besteht starker Opistotonus. Es ist wenig ansprechbar.

Operation: Nach Ausräumung der kranken Zellen werden Sinus und Dura freigelegt. Letztere ist verfärbt und pulsiert nicht.

Verlauf: Täglich Lumbalpunktionen und mehrmals Narcyleneinblasung. Das Allgemeinbefinden bleibt unverändert schlecht, jedoch reagiert das Kind etwas mehr. Dann neuer Temperaturanstieg. Exitus letalis.

Lumbalpunktion:

Datum	Druck	Farbe	Leukocyten	Lymphocyten	Nonne-Appelt	Pandy
4. 7.	—	trüb	57600		++	++
5. 7.	—	„	64000		++	++
6. 7.	—	„	119960		++	++
7. 7.	—	„	27000		+	+
7. 7.	—	„	23000		+	+
8. 7.	—	„	60000		+	+

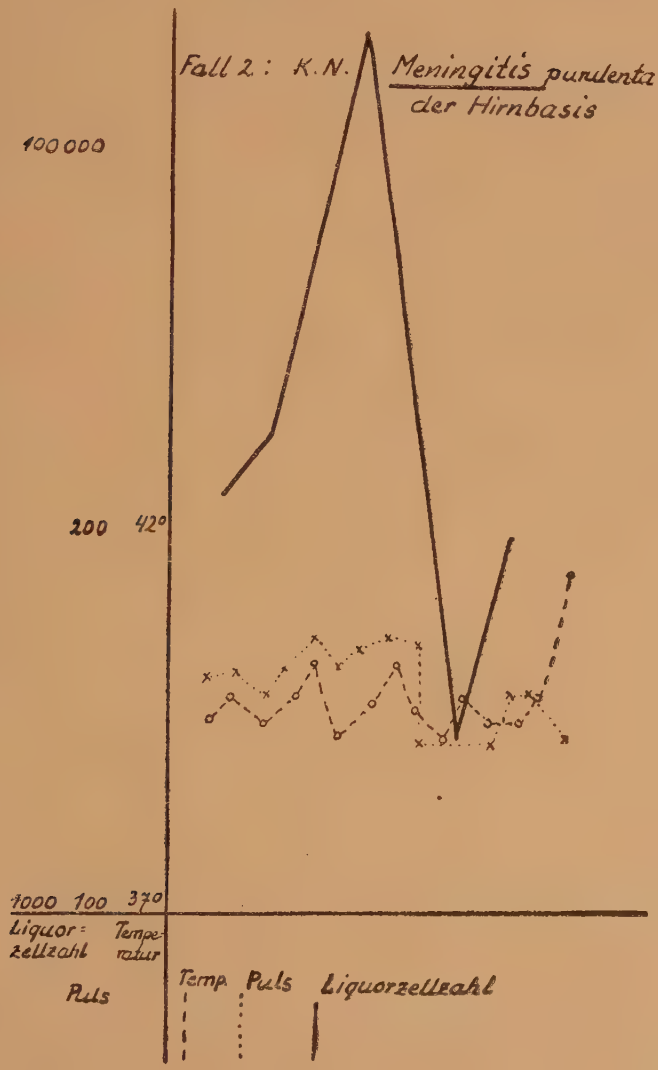

Am 5. 7. wurden im Hygienischen Institut Influenzabazillen nachgewiesen.

Auch in diesem Fall ist das Fehlen der Drucksteigerung festzustellen. Selbstverständlich wird man eine Drucksteigerung nicht erwarten, wenn der Liquor in gelben rahmigen Eiter verwandelt ist, hier aber ist er nur trübe. In diesem Fall kam nach K n i ck s Einteilung der Stadien der Meningitis purulenta das zweite (deutliche Meningitiszeichen, stark entzündlicher Liquor und kein Bakterienbefund) zur Beobachtung. In der letzten Ausgabe von D e m m e s „Liquordiagnostik in Klinik und Praxis" findet sich der Hinweis, daß die höchste bis jetzt festgestellte Zellzahl im Liquor 110000 sei. Auf Grund der Beobachtung dieses Falles, in dem 119960 Zellen (Leukocyten) nachgewiesen worden sind, kann man sagen, daß wohl noch höhere Werte möglich sind, als bisher beobachtet wurden.

Die Liquorkurve hat wieder die Fieberkurve sehr stark überstiegen und verläuft dieser keineswegs konform, insofern als die Liquorzellkurve sehr starken Schwankungen unterworfen ist, denen die der Temperaturkurve nicht entspricht. Wieder sehen wir einen steilen Abfall der Liquorkurve, auf den ein nochmaliger Anstieg erfolgt. Diese Erscheinung ist wohl so zu erklären, daß durch die Narcyleneinblasungen der Block, der hier wohl durch Verklebungen bedingt war, wieder gelöst wurde.

Fall 3. S. A., 38 Jahre. Klinikaufenthalt: 3. 4.—3. 5. 1939+. Klinische Diagnose: Chlosteatom, Meningitis Pathologisch-anatomische Diagnose: Eitrige Hirnbasismeningitis.

Anamnese: Seit seinem ersten Lebensjahr leidet der Patient an einer chronischen Mttelohreiterung. In der letzten Zeit traten häufig Schwindel und Kopfschmerzen auf.

Befund: Rechts zeigt sich eine randständige Perforation im oberen Trommelfellabschnitt, außerdem narbige Verwachsungen und positives Fistelsymptom. Links findt sich ein Shrapnelldefekt und fötide Sekretion. Die Temperaturen sind subfebril. Röntgenologisch ist eine perilabyrinthäre Einschmelzung nachweisbar.

Operation: Bei der Ausräumung findet sich am oberen Bogengang eine Fistel. Die Dura wird erbsengroß freigelegt.

Verlauf: Ohne Komplikationen bis zum 26. 4., wo Stirnkopfschmerzen und Fieberanstieg auftreten. 4 Tage später Erbrechen. Die Lumbalpunktion ergibt 144 Leukocyten und negativen Eiweißbefund.

Nachoperation: Eröffnung des Labyrintes bis zum Porus accusticus internus, wobei der Liquor gut abfließt.

Weiterverlauf: Zusehende Verschlechterung des Allgemeinbefindens. Täglich wird Narcylen durchgeblasen. Die Temperatur steigt bis 41°. Exitus letalis.

Lumbalpunktion:

Datum	Druck	Farbe	Leukocyten	Lymphocyten	Nonne-Appelt	Pandy
30. 4.	170	klar	144		—	—
2. 5.		trüb	17940		+	+
3. 5.		gelbl.		6512 (2/3 Leukoc.)	+	+

Am 2. 5. wurden im Züchtungsverfahren hämolytische Streptokokken nachgewiesen.

Hier sehen wir einen Fall von Meningitis, bei dem die klassischen Meningitissymptome (Nackensteifigkeit, Kernig- und Lasegue'sches Phänomn) fehlen, und wo auch das Bild bei der Operation nicht das einer Meningitis ist. Hier konnte am Lebenden nur die Diagnose durch die Lumbalpunktion gestellt werden. Das erste Ergebnis der Lumbalpunktion ist noch als meningitische Reizung zu deuten (siehe später). Wieder finden wir keine absolute Druckerhöhung. Die Liquorkurve verläuft konform der Fieberkurve, überschneidet diese auch einmal und fällt dann steil ab.

Fall 4. W. E., 28 Jahre. Klinikaufenthalt: 28. 5.—10. 6. 1938+. Klinische Diagnose: Schädelbasisfraktur, otogene Meningitis. Pathologisch-anatomische Diagnose: Meningitis der Hirnbasis und der Konvexität. Bakteriologische Diagnose: Suipestifer (Paratyphus C).

Anamnese: Vor 5 Wochen Schädelbasisfraktur, seit einigen Tagen Erbrechen und hohes Fieber.

Befund: Großer und kräftiger Mann, der blaß ist und einen leicht benommenen Eindruck macht. Er zeigt Opistotonus und ein positives Kernig'sches Phänomen. Am Ohr ist kein eindeutiger Befund zu erheben (geringe Rötung und Schwellung der getrübten Trommelfellmembran. Röntgenologisch ist eine Felsenbeinfraktur von der Hinterhauptschuppe durch das Tegmen antri und durch das Labyrinthmassiv festzustellen. Liquorbefund: trüb, 10240 Leukocyten, Nonne und Pandy positiv.

Operation: Da das Labyrinth nicht mehr eregbar ist, wird eine Labyrinthoperation vorgenommen. Sinus und Dura erscheinen unverändert.

Verlauf: Täglich werden Lumbalpunktionen gemacht und wiederholt Narcylen eingeblasen. Da sich kein Liquor aus dem Labyrinth entleert, wird nachoperiert und der Zugang zum Porus accusticus erweitert, wobei wenig

Liquor abfließt. Der Allgemeinzustand ist sehr schlecht. Tägliche Lumbalpunktionen und wiederholte Bluttransfusionen vermögen keine Besserung zu bringen. Am 9. 7. wird der bakteriologische Nachweis auch direkt (ohne Züchtung) erbracht. Nochmalige Nachoperation wegen Verdacht auf Hirnabsceß,der sich nicht bestätigen läßt. Herz- und Kreislaufschwäche führt zum Exitus letalis.

Lumbalpunktion:

Datum	Druck	Farbe	Leukocyten	Lymphocyten	Nonne-Appelt	Pandy
30. 5.		trüb	10240		+	+
31. 5.		„	5427		+	+
1. 6.		„	5427		+	+
2. 6.		„	2606		+	+
3. 6.		„	2432		+	+
4. 6.		„	2960		+	+
5. 6.		„	4560		+	+
6. 6.		„	1664		+	+
7. 6.		„	2336		+	+
9. 6.		„	10188		+	+
10. 6.		„	8064		+	+

Als Erreger findet sich in diesem Fall der Paratyphus C (Suipestifer), der als Erreger einer Meningitis bisher noch nicht beobachtet worden ist, (deshalb hat der Oberarzt des Hygienischen Instituts, Herr Dr. med. habil. Kemkes, diesen Fall veröffentlicht). Die Lumbalpunktion hat die klinischen Erscheinungen bestätigt. — Auch in diesem Fall fehlt die Drucksteigerung.

Aus dem bisher Gesagten kann man also eine hohe Leukocytenzahl im Liquor und positive Eiweißreaktionen als für Meningitis beweisend annehmen, während die Drucksteigerung wohl nicht vorhanden sein braucht. Ihr Fehlen also erschüttert die Diagnose nicht.

Über die Zellzahlkurven ist zu sagen, daß sie bis zu einem gewissen Grad konform den Temperaturkurven verlaufen, doch ist ihr Abfall rascher, also kritischer.

Da die in den bisher beschriebenen Fällen auf Grund der Lumbalpunktionen gestellten klinischen Diagnosen durch den Autopsiebefund bestätigt wurden, ist wohl keine andere Diagnose möglich als die in der Klinik angenommene. —

Meningitis mit Restitutio ad integrum.

In allen schweren verantwortungsvollen Fällen möglicher bezw. erwiesener endocranieller Komplikation sind in der Klinik von Prof. Dr. S c h w a r z wiederholt Lumbalpunktionen ausgeführt worden, und so ist es möglich, auch deren Verhältnisse zu beobachten und Rückschlüsse daraus zu ziehen.

Fall 5. W. M., 29 Jahre. Klinikaufenthalt: 1. 12. 1939—10. 2. 1940. Klinische Diagnose: Otitis media acuta, Labyrinthitis, Meningitis, Peritonsillarabsceß.

Anamnese: Seit 14 Tagen Otitis media acuta, seit 8 Tagen Halsschmerzen. Gestern Erbrechen und heute Schwindel und Benommenheit.

Befund: Benommene junge Frau in gutem Ernährungszustand. Rechts taub, das Trommelfell zeigt den Befund einer Otitis media acuta. Ferner besteht Spontannystagmus nach links. Röntgenologisch ist eine große Einschmelzung periantral nachzuweisen.

Operation: Es wird eine Labyrinthoperation vorgenommen, dabei werden Sinus und Dura nicht freigelegt, Schnecke und Bogengang werden eröffnet.

Verlauf: Nach der Operation tritt keine Besserung des Allgemeinbefindens auf und die Temperatur sinkt nicht ab. Die Patientin klagt über starke Halsschmerzen und die Untersuchung ergibt einen Peritonsillarabsceß. Am 4. 12. wird eine Absceßtonsillektomie vorgenommen.

Weiterverlauf: Täglich wird lumbalpunktiert. Allgemeinbefinden und Liquorbefund bessern sich etwas. Am 12. 12. steigen Temperatur und Zellzahl an. Letztere geht durch zweimaliges Einblasen von Narcylen wieder zurück. Schwindel und Somnolenz werden weniger, die Patientin erholt sich gut.

Lumbalpunktion:

Datum	Druck	Farbe	Leukocyten	Lymphocyten	Nonne-Appelt	Pandy
2. 12.	130	trüb	13900		+	+
		„	9920		+	+
3. 12.		„	3248		+	+
		„	6270		+	+
4. 12.		„	10590		+	+
		„	3900		+	+
5. 12.		„	6246		+	+
		„	5440		+	+
6. 12.		„	2480		+	+
		„	5904		+	+
7. 12.		„	1776		+	+
8. 12.		opal.	924		(+)	+
		„	834		(+)	(+)
9. 12.		1. trüb	1296		+	+
„		zieml. klar	573		+	+
11. 12.		klar	976		+	+
12. 12.		trüb	8422		+	+
13. 12.		„	6015		+	+
14. 12.		„	2448		+	+
		„	7350		+	+
15. 12.		„	5214		+	+
16. 12.		„	2648		+	+
17. 12.		klar	428		+	+

Wir haben hier einen Fall von Meningitis, der otogen bedingt ist, dessen Liquorspektrum sich aber erst nach der Absceßtonsillektomie, die die Gesamtabwehr günstig beeinflußte, besserte.

Schon Esskuchen und Pappenheim erwähnen in ihren Arbeiten, daß alle Infektionskrankheiten geringe Liquorveränderungen machen, die aber praktisch-diagnostisch ohne Bedeutung sind. In einem später beschriebenen Fall werden wir sehen, daß der schon lange als heimtückisch verschrieene Herd in den Tonsillen den Ausgangspunkt einer Meningitis bilden kann.

Die Liquorzellkurve zeigt einen schwankenden Verlauf konform der Fieberkurve und berührt oder schneidet letztere nicht. Der Anstieg beider Kurven am 12. 12. ist wohl auf eine Liquorkongestion zurückzuführen, was der Erfolg der Narcyleneinblasung beweist. Bei der Rückentwicklung einer Meningitis soll frühzeitig (Esskuchen, Pappenheim) eine Verschiebung der Zellart nach der lymphocytären Seite eintreten. Das bestätigt sich in diesem Fall jedoch nach 15-tägiger Beobachtung bei einem Zellrückgang bis 428 noch nicht.

Fall 6. M. W., 23 Jahre. Klinikaufenthalt: 25. 7.—31. 8. 1938, Klinische Diagnose: Intra- und Retrotonsillarabsceß, Meningitis.

Anamnese: Häufig Anginen, seit 10 Tagen wieder Halsentzündung.

Befund: Rechte Tonsille derb, zerklüftet, linke sehr geschwollen, aus einer spaltförmigen Incisionsstelle entleert sich Eiter.

Absceßtonsillektomie.

Verlauf: Am Tag nach der Operation 39,5 Fieber, Kernig- und Lasèguesches Phänomen positiv, Nackenschmerzen. Die Lumbalpunktion ergibt Drucksteigerung und Pleo-Leucocytose und positive Globulinreaktion. Am 27. deshalb Freilegung der linken Vena Jugularis. Nur die Vena posterior wird thrombosiert gefunden, unterbunden und zum Teil excidiert, der weitere Verlauf ist komplikationslos.

Lumbalpunktion:

Datum	Druck	Farbe	Leukocyten	Lymphocyten	Nonne-Appelt	Pandy
26. 7.	300	trüb	3088		++	++
27. 7.		„	4764		+	+
28. 7.		1. „	988		(+)	(+)
29. 7.		klar		122	Spur	Spur
30. 7.	190—200	„		63	„	„
1. 8.	150—170	„		31	„	„
2. 8.		„		16	—	—

In diesem Fall von Meningitis, der seiner Aetiologie nach wohl recht selten ist, verfolgen wir den Rückgang auch in den Liquorverhältnissen. Es ist hier eine Verschiebung nach der lymphocytären Seite festzustellen. Außerdem sehen wir hier einen Fall von Meningitis mit Drucksteigerung.

Fall 7. K. M., 13½ Jahre Klinikaufenthalt: 9. 10.—10. 10. 1938+. Hier soll nur kurz über eine interessante Aetiologie der Meningtis berichtet werden.

Das Kind zeigte nach einem Insektenstich in Höhe des linken Augenlides eine starke Schwellung. Bei der Aufnahme in die Klinik erschien es somnolent, aber doch ansprechbar. Das linke Auge war geschlossen und zeigte ein starkes Lidoedem. Bei der Stirnhöhlenoperation zeigte sich außer Schleimhautschwellung kein wesentlicher Befund. In den nächsten Tagen traten Verschlechterung des Allgemeinbefindens und Krämpfe ein. Exitus letalis. Die Temperaturen waren zwischen 40 und 41°. Bakteriologisch wurden haemolytische Staphylokokken nachgewiesen.

Lumbalpunktion:

Datum	Druck	Farbe	Leuko-cyten	Lympho-cyten	Nonne-Appelt	Pandy
9. 10.	420	trüb	768		+	+
10. 10.		gelb	6195		++	++

Wir sehen hier wieder Druckerhöhung, stark positive Eiweißreaktionen und rasch ansteigende Leukocytose.

Zusammenfassend kann über den Liquorbefund bei Meningitis nochmals folgendes sichergestellt werden.

Druck: normal oder erhöht.

Farbe: trüb bis eitrig.

Zellen: Leukocytose (bis 120000) später Lymphocyten.

Globulinreaktionen: positiv.

Liquorkurve: konform der Fieberkurve, Abfall kritischer, vor allem in prognostisch ungünstigen Fällen (Block), **in deletären Fällen die Fieberkurve überschneidend oder wenigstens berührend.**

Meningitische Reizung und Lumbalpunktion.

Hier sind Fälle zu betrachten, die den Verdacht einer endocraniellen Komplikationen aufkommen ließen, deren Liquorbefund nicht so fondroyant wie in den Fällen schwerer und schwerster Meningitiden waren, und die kei-

nen speziellen operativen Eingriff erforderten. Kopfschmerzen, Schwindel, Augenflimmern, Erbrechen etc. gaben hier zur Lumbalpunktion Veranlassung. In folgendem sollen die Liquorbefunde einzelner solcher Fälle betrachtet werden.

Der Verlauf war in allen diesen Fällen so, daß die durch die Lumbalpunktion in ihrer Diagnose gesicherte Reizung der Meningen sich zurückentwickelte, und es nicht zu einer eigentlichen Meningitis kam. Aus diesem Grund sollen in den folgenden Beispielen nur die Diagnose, die Temperatur und das „Liquorspektrum" angeführt werden.

Fall 1. W. F., 67 Jahre. Klinikaufenthalt: 24. 11.—26. 12. 1938. Diagnose Otitis media acuta. Temperatur: subfebril.

Lumbalpunktion:

Datum	Druck	Farbe	Leukocyten	Lymphocyten	Nonne-Appelt	Pandy
24. 11.		gelbl.	48		(+)	(+)
25. 11.		„	21			(+)
2. 12.		klar		6	—	Spur

Der Liquordruck ist nicht erhöht, geringe Farbänderung aber keine Trübung. Keine streng positiven Globulinreaktionen.

Fall 2. E. O., 4 Jahre. Klinikaufenthalt: 14. 11.—22. 12. 1938, Diagnose Otitis media acuta. Temperatur: 39,2, dann subfebril.

Lumbalpunktion:

Datum	Druck	Farbe	Leukocyten	Lymphocyten	Nonne-Appelt	Pandy
16. 11.		klar	84		—	—
17. 11.		„		58	—	Spur
21. 11.		„		36	—	—
3. 12.		„		34	—	—

Wir finden keine Drucksteigerung, keine Trübung und keine positiven Globulinreaktionen. Mäßige Pleocytose (Leukocyten und Lymphocyten).

Fall 3. A. P., 22 Jahre. Klinikaufenthalt: 12. 9.—5. 11, 1938: Diagnose: Verdacht auf Hirnabsceß. Temperatur: subfebril.

Lumbalpunktion:

Datum	Druck	Farbe	Leukocyten	Lymphocyten	Nonne-Appelt	Pandy
22. 9.	150	gelb	68		—	Spur
„	145	klar		27	—	„
3. 10.	150	„		20	—	„

(Warum das nicht der Liquorbefund eines Hirnabsceß, siehe später). Hier ist wieder keine Trübung und keine positive Eiweißreaktion nachzuweisen, auch keine pathologische Drucksteigerung.

Fall 4. B. L., 39 Jahre. Klinikaufenthalt: 7. 1.—24. 1. 1940. Diagnose: Stirnhöhleneiterung. Temperatur: **hoch.**

Lumbalpunktion:

Datum	Druck	Farbe	Leukocyten	Lymphocyten	Nonne-Appelt	Pandy
8. 1.	330	1. trüb	146	—	—	Spur

Hier unterscheidet sich das Liquorbild durch die Drucksteigerung von den bisher beschriebenen.

Fall 5. H. Sch., 25 Jahre. Klinikaufenthalt: 21. 2.—8. 3. 1938. Diagnose: Nebenhöhleneiterung. Temperatur: Bei der ersten Lumbalpunktion hoch, bei der zweiten unter 37°.

Lumbalpunktion:

Datum	Druck	Farbe	Leukocyten	Lymphocyten	Nonne-Appelt	Pandy
11. 2.	210	klar		13	—	Spur
15. 2.		„		4	—	—

Also: **hohe** Temperatur, Liquordrucksteigerung und sonst wenig veränderter Liquor.

Fall 6. W. H., 8 Jahre. Klinikaufenthalt: 20. 4.—18. 5. 1938. Diagnose: Otitis media acuta. Temperatur: erst um 40°, dann subfebril, am 28. 5. wieder 40°.

Lumbalpunktion:

Datum	Druck	Farbe	Leukocyten	Lymphocyten	Nonne-Appelt	Pandy
28. 4.	400	klar		51	—	—

Aus diesen Tabellen für die Liquorbefunde einer Reihe von Fällen von meningitischer Reizung ist folgendes zu entnehmen. Der Liquordruck kann normal oder erhöht sein (wie auch schon die Befunde echter Meningitiden ergeben, kann das Fehlen der Liquordrucksteigerung keinen krankhaften Prozeß ausschließen). Eine **Druckerhöhung** in Fällen meningitischer Reizung ist gepaart mit einer **erhöhten Temperatur.** Die Farbe des Liquors ist **fast immer klar, niemals trübe.** An Zellen treten Leukocyten und Lymphocyten auf. Die Globulinreaktionen sind nie positiv, selten (+), meist negativ.

Daraus kann sich weiterhin ergeben, daß der positive Ausfall der Nonne-Appelt- und der Pandy'schen Reaktion (wenn die Pleocytose eine leucocytäre ist) unbedingt für Meningitis beweisend ist und zum operativen Eingriff indiziert.

Es ist vielleicht zu verwundern, daß ich gerade der meningitischen Reizung einen so breiten Platz einräume, aber ich halte es für sehr wichtig, diese von den schweren Formen der endocraniellen Komplikationen abzugrenzen. Andererseits ist sie doch wohl auch in vielen Fällen der Vorgänger der schweren Formen und gebietet größte Aufmerksamkeit und schärfste Überwachung, um im Augenblick einer etwaigen Verschlimmerung sofort eingreifen zu können.

Der Hirnabsceß als Komplikation in der H.-N.-O.-Klinik.

Die Bildung von Hirnabscessen als endocranielle Komplikation otitischer sinuitischrr oder traumatischer Schädelerkrankungen ist auf ganz verschiedene Weise möglich. K n i ck gibt dazu in seinem kleinen Lehrbuch der H.-N.-O.-Heilkunde eine sehr klare Einteilung, indem er je nach dem Weg, den der einschmelzende Prozeß einschlägt, unterteilt.

Hirnabscesse können entstehen:

1. Durch Einschmelzung der Dura und Fortschreiten auf das Gehirn, das inzwischen mit der Dura an verschiedenen Stellen verwachsen ist. Dadurch wird auch der Absceß abgekapselt und hat somit eine relativ gute Prognose.

2. Von einer Meningitis circumscripta aus über die Piavenen. Da hier die Kapsel bezw. der Granulationswall fehlt, besteht die Neigung zu fortschreitender Encephalitis und die Prognose wird dadurch ungünstig.

3. Durch die unbeschädigte Dura, auf dem Wege über Gefäßbahnen. Auch diese Form ist prognostisch schlecht, wegen dem Mangel an meningealen Verklebungen und der daraus resultierenden geringen Abkapselung.

Klinisch wird vor allen Dingen die erste Form dieser Hirnabsceßbildung von Interesse sein, da hier ja noch durch den operativen Eingriff der Patient zu retten ist.

Nun ist es aber auch gerade die erste Form, die sich in klinischen Symptomen oft gar nicht oder sehr uncharakteristisch bemerkbar macht. Während sich die Formen 2 oder 3 durch Fieber, starke, lokalisierte Kopfschmerzen, Erbrechen etc. auszeichnen, ist der Beginn der Form 1 sehr schleichend und würde ohne einen bestimmten Hinweis, den das Lumbalpunktat zu geben vermag, oft übersehen werden, bis dann ein Abscedurchbruch plötzlich die schwersten Symptome einer Meningitis bezw. eines Pyocephalus verursacht.

Über die Bedeutung der Liquoruntersuchung beim Hirnabsceß sind die einzelnen Autoren recht verschiedener Meinung.

Esskuchen gibt z. B. an, daß der Hirnabsceß im Liquor nur eine Drucksteigerung macht, daß aber im übrigen die Zusammensetzung des Liquors unverändert sei.

Pappenheim dagegen beruft sich darauf, daß sich der Hirnabsceß meist fortschreitend aus einer Meningitis der Nachbarschaft entwickele, und daß deren Liquorsymptome, sowie ihre klinischen Symptome zu deren Diagnose charakteristisch genug seien. Wenn sich dann ein Hirnabsceß bildet, so soll sich das Liquorbild bessern, andererseits aber klinisch und im Allgemeinbefinden keine Änderung, eher eine Verschlechterung zeigen.

Fremel wendet speziell hiergegen ein, daß man beim Verdacht auf Hirnabsceß nicht Zeit zu großen, langdauernden Beobachtungen habe.

Demme betrachtet den Liquorbefund eines Hirnabscesses als das Resultat eines raumbeschränkenden Prozesses einerseits, einer acuten Entzündung andererseits. Demme behauptet weiterhin, daß das Erscheinungsbild einer begleitenden sympathischen Meningitis im Vordergrund stehe, also Druck und Zellzahl hoch sei, letztere könne dagegen sehr rasch absinken, sodaß normale Zellzahlworte nicht gegen den Verdacht eines Hirnabsceß sprechen können.

Knick gibt den häufigen Wechsel der beiden folgenden Erscheinungsbilder an:

1. Druck hoch, Farbe klar, Zellzahl 20—100 Leukocyten und Lymphocyten.
2. Druck hoch, Farbe trüb, Zellzahl 500—1000 Leukocyten und Lymphocyten.

Alle die bisher gemachten Feststellungen können aber noch nicht bis zum letzten befriedigen, und es ist Sache der Forschung, die Diagnose des Hirnabscesses weiter einzuengen.

In folgendem soll versucht werden, aus einigen Fällen von isolierten Hrnabscessen und deren Liquorbild eine einheitliche Linie in die Dagnosestellung eines Hirnabscesses zu bringen.

Bei den zur Autopsie gekommenen Fällen endocranieller Komplikationen der Hals-Nasen-Ohren-Klinik findet sich, wie anzunehmen ist, kein Fall von isoliertem Hirnabsceß, alle zeigen eine diffuse eitrige Meningitis. Das kommt wohl daher, daß entweder die Diagnose früh genug gestellt wurde, sodaß per operationem noch eine Rettung möglich war, oder es kam durch die Form 2 und 3 der Hirnabsceßbildung zu einer allgemeinen Meningitis, bezw. der Prozeß war schon bis zum Ventrikeleinbruch vorgeschritten, sodaß keine Hilfe mehr möglich war.

Wenn wir also in folgendem unsere spezifischen Liquorbefunde nicht durch den Autopsiebefund bestätigen können, so müssen wir den Befund, der uns in diesen Fällen bei der Operation zu Gesicht kommt, als Bestätigung gelten lassen.

Fall 8. K. St., 15 Jahre. Klinikaufenthalt: 10. 5.—24. 6. 1939. Klinische Diagnose: Otitis media acuta, Schläfenlappenabsceß links.

Anamnese: Mitte März wurde eine Otitis media acuta andernorts erfolglos mit Otalgan behandelt. Der Junge hatte dann hohes Fieber, Kopfschmerzen und Erbrechen. Nach 10tägiger konservativer Behandlung ausserhalb war er fieberfrei und wurde mit leidlichem Wohlbefinden entlassen. 8 Tage später halbseitige Kopfschmerzen, Fieber und Schwäche, deshalb 3-wöchentliche konservative Behandlung wieder in auswärtigem Krankenhaus. — Nun bestehen seit 3 Tagen erneut Kopfschmerzen, Erbrechen, Schlafsucht, psychische Veränderungen und Irreredeń.

Befund: Mittelgroßer Knabe in mäßigem Ernährungs- und Kräftezustand, blasses Aussehen. Beim Kopfheben hat er heftige, Sekunden dauernde Kopfschmerzen. Die Sprache ist zögernd. Neurologisch zeigt sich rechts eine Facialisschwäche, außerdem eine Alexie, die Lautbildung ist wenig gestört.

Das Resultat der Lumbalpunktion ist folgendes: Druck: 330 mm, Farbe: klar, 780 Lymphocyten, Globulin-Reaktionen: positiv.

Operation: Im Warzenfortsatz finden sich geringe Einschmelzungen, das Tegmen ist intakt. Die Dura pulsiert nur wenig. Die Punktion des Temporallappens ergibt keinen pathologischen Befund. Beim Einstich in die Gegend des Kleinhirnbrückenwinkels entleert sich ein etwa walnußgroßer Absceß mit dicken, fadenziehenden Eiter.

Verlauf: Am Tage nach der Operation Aphasie und Alexie. Außerdem Spontannystagmus, Kopfschmerzen in der Schläfengegend und Schwin-

del. Am 15. erbricht der Junge nüchtern. Die Frage nach einem neuen Absceß kann durch Punktion nach vorne nicht sicher entschieden werden, es entleert sich nur 1 ccm seröses Sekret, (Ventrikelstich). Am 24. 5. ist das Ergebnis der Lumbalpunktion sehr gebessert. Auch die Aphasie und Alexie schwinden allmählich. Allgemeine Besserung und gutes Wohlbefinden ermöglichen eine baldige Entlassung.

Lumbalpunktion:

Datum	Druck	Farbe	Leukocyten	Lymphocyten	Nonne-Appelt	Pandy
10. 5.	330	klar		780	+	+
15. 5.	"	"		437	+	+
		"		409	+	+
16. 5.		"		591	+	+
18. 5.	380	"		273	(+)	+
19. 5.	410	"		330	+	+
20. 5.		"		566	+	+
22. 5.	220	"		642	+	+
		"		547	+	+
23. 5.	500	"		130	+	+
24. 5.	250	"		54	+	+
25. 5.	200	"		79	+	+
		"		56	+	+
26. 5.	280	"		63	+	+
	"	"		50	+	+
27. 5.	"	"		76	+	+
2. 6.		"		107	(+)	(+)
3. 6.		"		69	(+)	(+)

Hier wird die Diagnose durch den Operationsbefund bestätigt, nachdem schon klinisch durch das Fehlen von klassischen Meningitissymptomen (Opistonus, Kernig' und Lasegue'sches Phänomen) eine Meningitis auszuschließen war. Das Liquorbild zeigt eine mehr oder weniger große Drucksteigerung, klare Farbe, eine Pleocytose im Sinne einer ausgeprägten Lymphocytose (manchmal ganz vereinzelte Leukocyten), außerdem sind die Eiweißreaktionen (Nonne-Appelt, Pandy) positiv.

Gelegentlich können bei der meningitischen Reizung ähnliche Befunde auftreten, sie unterscheiden sich aber dadurch voneinander, daß bei der meningitischen Reizung **niemals** die Globulinreaktionen positiv sind).

Beim Hirnabsceß finden sich stets subfebrile Temperaturen.

Die Liquorkurve verläuft ziemlich konform der Fieberkurve, auch ist hier wieder ein rascheres Absinken der Liquorzellkurve im Gegensatz zu den geringfügigen Schwankungen der Temperaturkurve (Liquor am 22., Temperatur am 25.) zu erkennen.

Auch die Bedeutung der wiederholten Lumbalpunktion zur genauen Überwachung geht aus diesem Fall hervor.

Fall 9. E. K., 7 Jahre. Klinikaufenthalt: 20. 10.—22. 12. 1938. Klinische Diagnose: Chlosteatomeiterung rechts, Kleinhirnabsceß.

Anamnese: Seit 3 Jahren alle 8—10 Monate Ohrlaufen abwechselnd beiderseitig. Patient hört schlecht. In der letzten Zeit hatte er öfters Schmerzen. Seit 10 Tagen Kopfschmerzen, seit 5 Tagen Erbrechen, keine Temperaturerhöhung.

Befund: Am linken Trommelfell zeigt sich eine starke Einziehung, am rechten eine randständige Perforation mit Cholesteatomschuppen.

Operation: Es zeigt sich ein walnußgroßes Cholesteatom.

Verlauf: Unklares klinisches Erscheinungsbild veranlaßt zur Lumbalpunktion, die einen Druck von 275 mm, klare Farbe, 320 Zellen (vorwiegend Lymphocyten) und positive Eiweißreaktion ergibt.

Der Verdacht auf Hirnabsceß macht eine Nachoperation nötig. Der Temporallappen ergibt bei Punktion keinen Eiter, dagegen wird in der hinteren Schädelgrube ein faustgroßer Absceß entleert.

Im weiteren Verlauf tritt noch eine Grippe hinzu, sonst gute Heilungsfortschritte und baldige Genesung.

Lumbalpunktion:

Datum	Druck	Farbe	Leukocyten	Lymphocyten	Nonne-Appelt	Pandy
24. 10.	275	klar		320	+	+
2. 11.		„		200	Spur	(+)
9. 11.		„		15	—	—
12. 11.		„		2	—	—

Dieser Fall zeigt ganz eindeutig die Möglichkeit der frühzeitigen Diagnose eines Hirnabscesses mit Hilfe der Lumbalpunktion und des dadurch möglichen operativen Eingriffs zu einer Zeit, zu der er noch lebensrettend wirken kann. Im Übrigen bestätigt sich wieder, was in den vorhergehenden Fällen festgestellt worden ist, nämlich beim Hirnabsceß:

Druck: hoch

Farbe: klar.

Zellen: (stark) vermehrt, Lymphocytose.

Globulinreaktionen: positiv.

In allen bisher beschriebenen Fällen trat immer nur eine endocranielle Komplikation für sich gesondert auf und gab ein für sich charakteristisches Liquorbild (meningitische Reizung, Meningitis, Hirnabsceß). Wenn sich nun aber gewisse Komplikationen kombinieren oder nacheinander verlaufen, so ist eine noch viel gewissenhaftere Überwachung am Platz.

Differentialdiagnostik endocranieller Erkrankungen.

In folgendem handelt es sich um einige Fälle, bei denen nacheinander oder gleichzeitig verschiedene endocranielle Prozesse bestanden haben. Die Differntialdiagnose kann leztlich nur durch die wiederholte Lumbalpunktion gestellt werden.

Fall 10. C. F., 29 Jahre. Klinikaufenthalt: 14. 12. 38—6. 1. 39+. Klinische Diagnose: Hirnabsceß, Meningitis.

Anamnese: Im August Otitis media acuta, die jedoch bald abheilte. Im September leichte Senkung der hinteren oberen Gehörgangswand und Trübung des Trommelfells. Operation wurde abgelehnt. Eine Untersuchung am 12. November in der hiesigen Klinik ergab einen Befund, der eine Operation absolut verlangte. Am 15. 11. Antrotomie mit umschriebener Freilegung des Sinus. Am 3. 12. Entlassung aus dem auswärtigen Krankenhaus, am 9. Temperaturanstieg auf 40° mit heftigen Kopfschmerzen an der linken Schläfe und Stirn, deshalb am 11. Wiederaufnahme in das Krankenhaus. Am 12. wurde nachoperiert und die Dura freigelegt. Letztere erschien unverändert. Wegen septischer Tempraturen und zunehmender Benommenheit Einweisung in die Hals-Nasen-Ohren-Klinik zu Frankfurt a. M.

Befund: Links ist eine schmierige Operationshöhle zu sehen, das Trommelfell ist noch im hinteren Abschnitt gerötet. Neurologisch zeigt er eine leichte motorische Aphasie und am rechten Bein geringe Pyramidenzeichen. Sonst sind die Reflexe o. B. Die Klinik hat den Verdacht auf Hirnabsceß.

Nachoperation: Zahlreiche erkrankte, stehengebliebene Zellen im Antrum und im Trautmann'schen Dreieck werden entfernt. Die Dura wird in einer Breite von 2 cm freigelegt, sie ist dick belegt und zeigt keine Pulsation. Bei weiterer Freilegung entleert sich ein dicker extraduraler Absceß. Die Hirnpunktion ergibt keinen Anhalt für Hirnabsceß. Das untersuchte Hirngewebe weist im histologischen Bild encephalitische Veränderungen auf. Nach der Operation wurde die erste Lumbalpunktion gemacht. Sie ergab klaren Liquor, ohne Drucksteigerung, positive Eiweißreaktionen.

Verlauf: Erst Zunahme der sensorischen Aphasie, am 18. 12. Temperaturanstieg über 40°, das Sensorium wird freier, Patient klagt über heftige Stirnkopfschmerzen. Dann fällt die Temperatur ab. Die Liquorbefunde sind wechselnd. Am 25. 12. erneuter Temperaturanstieg und Verschlechterung des Allgemeinbefindens. Beim Verbandswechsel bricht plötzlich ein großer Schuß blutig-serösen Sekretes hervor (durch Ventrikeleinbruch). Das Allgemeinbefinden verschlechtert sich zusehends. Die neurologischen Befunde und die lokalisierbaren cerebralen Symptome verschlimmern sich. Exitus letalis.

Zweifellos sind in diesem Falle mehrere endocranielle Komplikationen otitischer Herkunft vorhanden. Die klinischen Symptome allein vermögen nicht den Sachverhalt zu klären. Deshalb ist es nötig, einmal die Lumbalpunktion als solche und mehr noch ihren Verlauf zu Rate zu ziehen.

Lumbalpunktion:

Datum	Druck	Farbe	Leukocyten	Lymphocyten	Nonne-Appelt	Pandy
14. 12.		klar	139		+	+
16. 12.		„	86		+	+
18. 12.		1. trüb	1639		+	+
20. 12.		„	1760		+	+
21. 12.		klar		475 ($^1/_3$ Lymphoc.)	+	+
„	250	„		429 ($^1/_2$ Lymphoc.)	+	+
24. 12.		„		222	(+)	+
26. 12.		trüb	12800		++	++
27. 12.	205	„	10240		+	+
28. 12.		„	8629		+	+
30. 12.		„	11520		+	+
31. 12.		„	3850		+	+
2. 1.		gelb	1280		+	+
3. 1.		1. trüb	1024		+	+

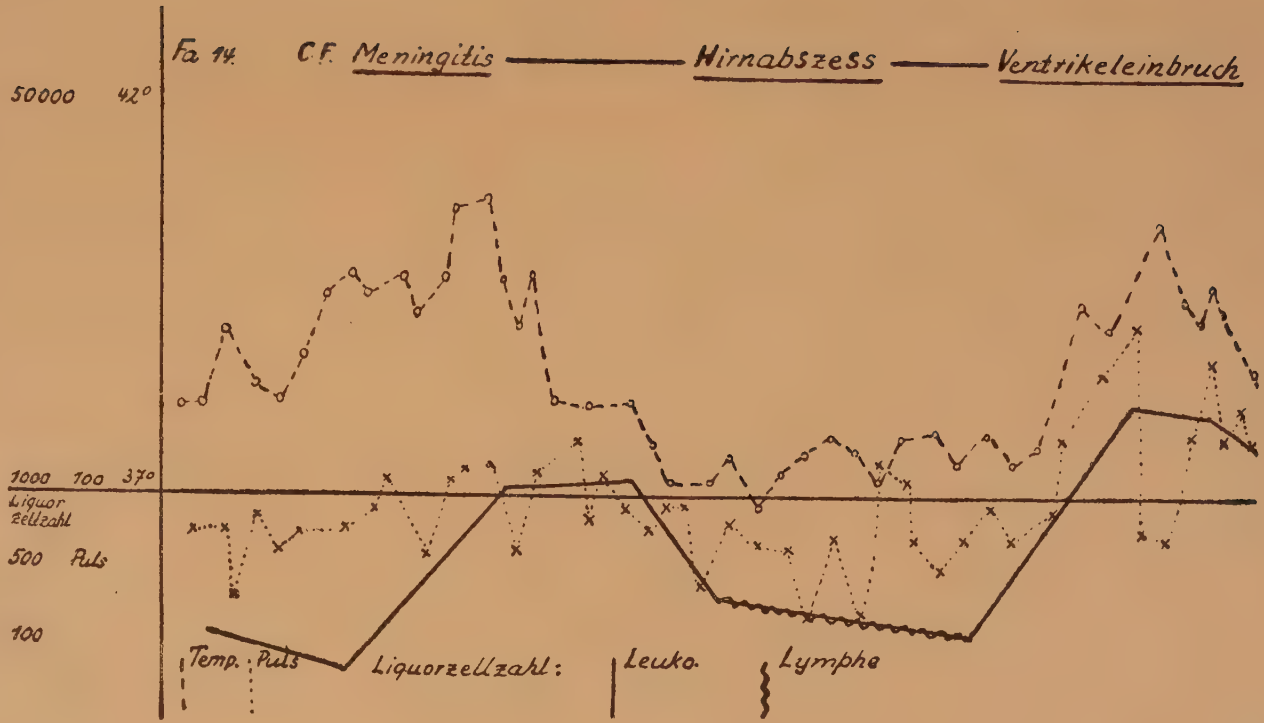
Fa 14
C.F. Meningitis
Hirnabszess
Ventrikeleinbruch
50000
42°
1000
100
37°
Liquor zellzahl
500
Puls
100
Temp.
Puls
Liquorzellzahl:
Leuko.
Lymphe

In dieser Krankengeschichte wurde der Verdacht auf Encephalitis ausgesprochen und auch durch das histologische Bild bestätigt. In den Arbeiten von Esskuchen und Pappenheim werden der Encephalitis keine Liquorveränderungen zugeschrieben. Es wird zwar insofern noch eine Einschränkung gemacht, als sie sagen, daß sie in der Regel mit einer Meningitis gekoppelt sei, und daß diese sich dann entsprechend im Liquor ausdrücke.

Hier sehen wir zu Beginn des Verdachtes auf eine endocranielle Komplikation sehr hohe Temperaturen (siehe Kurve) und im Liquorbild die Erscheinungen einer Meningitis.

Ab 18. 12. steigt die Temperatur noch höher und das Liquorbild ist das einer schweren Meningitis. Dann fällt das Fieber lytisch ab und die Zellzahl des Liquors ebenfalls, und es tritt eine Verschiebung im Sinne einer Lymphocytose ein. Einerseits sprechen aber die klinischen Erscheinungen nicht für einen rückläufigen Prozeß, andererseits bleiben die Globulinreaktionen positiv und der Druck des Liquors ist erhöht. Dieses alles spricht nach dem früher festgestellten für Hirnabsceß. Dann steigt die Temperatur bis auf 40° an, der Liquordruck ist nicht mehr erhöht, die Zellzahl ist konform angestiegen, und es sind wieder nur Leukocyten vorhanden. Also wieder das Bild der schweren Meningitis. Aetiologisch ist hier aber ein Ventrikeleinbruch anzunehmen, und es ist auch klinisch angenommen worden. Nach Demme macht nun aber der Ventrikeleinbruch das gleiche Liquorbild wie die Meningitis. Pathologisch-anatomisch folgt ja nun auch auf den Einbruch des Hirnabscesses in die Ventrikel eine schwere Meningitis. Dieses Bild herrscht dann bis zum Exitus vor. Temperatur und Liquorzahl sinken nochmals konform ab und ante portas kommt nochmals ein hoher Fieberanstieg, ohne von der Liquorzellkurve begleitet zu werden. Im Übrigen ist beim Vergleich der beiden Kurven festzustellen, daß die Liquorkurve die Temperaturkurve zweimal berührt bezw. ganz wenig übersteigt, und wieder finden wir dieses Phänomen bei letalem Ausgang.

Der Autopsiebefund bestätigt unsere Annahme, und man kann rückschließend von dieser aus sich den Verlauf erklären. — **Pathologisch-anatomische Diagnose:** Zustand nach Operation eines Abscesses im linken Schläfenlappen, Verdickungen und Adhäsionen der Dura, Meningitis purulenta der Basis und der linken Hemisphäre, Ventrikeleinbruch.

Fall 11. V. D., 46 Jahre. Klinikaufenthalt: 15. 1.—18. 1. 1939+. Klinische Diagnose: Otitis media chronica (Cholesteatom) Labyrinthfistel, Meningitis, Sinusthrombose, Kleinhirnabsceß. Pathologisch-anatomische Diagnose: Kleinhirnabsceß links und lokalisierte, eitrige Meningitis an Kleinhirn und Temporallappen.

Anamnese: Seit 15 Jahren ist der Patient wegen chronischer Mittelohreiterung in ärztlicher Behandlung. Seit ½ Jahr klagt er über Schmerzen im Hinterkopf, Schwindelanfälle und Erbrechen. Es besserte sich der Zustand wieder, bis vor 5 Wochen dieselben Erscheinungen auftraten und sich oft wiederholten.

Befund: Beide Gehörgänge enthalten fötides Sekret. Rechts positives Fistelsymptom. Die Lumbalpunktion ergibt hohen Druck, trübe Farbe und 3904 Leukocyten, die Eiweißreaktionen sind positiv.

Operation: Es entleeren sich dicke übelriechende Sekretmassen. Nach Ausräumung eines nußgroßen Cholesteatoms im Antrum erkennt man deutlich die Labyrintfistel. Der Bulbus erweist sich thrombosiert und der Sinus wird eröffnet und ausgeräumt.

Verlauf: Kopfschmerzen, Schwindel und Erbrechen halten an. Die Temperatur steigt stark an und es kommt zum völligen Verfall - Exitus letalis.

Lumbalpunktion:

Datum	Druck	Farbe	Leukocyten	Lymphocyten	Nonne-Appelt	Pandy
15. 1.	570	trüb	3904		+	+
16. 1.	„	„	1936		+	+
17. 1.	230	klar		247	+	+
18. 1.		1. trüb		278	+	+

Hier sehen wir zu Beginn eine Meningitis mit Drucksteigerung, dann sinkt die Zellzahl ab und es erscheinen Lymphocyten, während die Eiweißreaktionen positiv bleiben und der Druck noch erhöht ist, d. h. also, daß wir es jetzt mit einem Hirnabsceß zu tun haben.

Auch hier überschneidet die Liquorkurve die Temperaturkurve, und wieder haben wir es mit einem Casus letalis zu tun. Die Temperaturkurve und die Liquorkurve verlaufen wieder konform.

Fall 12. W. L., 29 Jahre. Klinikaufenthalt: 24. 2.—29. 4. 1939. Durch diesen Fall soll einmal gezeigt werden, wie überaus wichtig die Liquoruntersuchung in der allgemeinen Beurteilung eines Krankheitsfalles ist.

Es handelt sich um eine Schädelbasisfraktur und zwar im Bereich des Felsenbeines.

Die eingehende klinische Untersuchung stellte im Liquor eine positive Wassermann'sche Reaktion fest, was auch durch anamnestische Erwägungen als Lues III bestätigt werden konnte.

Das Liquorbild ist das der luischen Meningitis, d. h. es zeigt mäßige Pleocystose und im Gegensatz zum Hirnabsceß sind die Globulinreaktionen nicht immer positiv und der Druck ist nicht erhöht.

Das Ergebnis der Lumbalpunktionen war folgendes:

Lumbalpunktion:

Datum	Druck	Farbe	Leukocyten	Lymphocyten	Nonne-Appelt	Pandy
24. 12.	100	klar		101	—	Spur
27. 2.		„		51	Spur	„
4. 3.	120	„		36	—	—
13. 3.	140	„		41	(+)	(+)
18. 3.		„		155	—	Spur
21. 3.		„		36	—	„
23. 3.		blutig		165	Spur	(+)
28. 3.		opal.		117	(+)	(+)
17. 4.		klar		20	—	—

Es könnte sich in diesem Fall auch um eine meningitische Reizung durch das Trauma und seine Folgen bedingt, handeln. Aber die Aetiologie weist mehr auf eine Lues III hin. Hier wird durch die wiederholte Lumbalpunktion eine sehr gute Überwachung gewährleistet, insofern als durch das Trauma es auch zur ernsteren endocraniellen Komplikation hätte kommen können.

Fall 13. L. J., 43 Jahre. Klinikaufenthalt: 5. 2.—5. 3. 1939. Klinische Diagnose: Stirnhöhleneiterung, Meningitis luica.

Anamnese: Seit 4 Wochen zunehmende Kopfschmerzen. Bisher half Gelonida antineuralgica, jetzt beseitigt es die Schmerzen nicht mehr.

Befund: Patientin ist apathisch, aber ansprechbar. Da der Verdacht auf Sekundärinfektion besteht, wird operiert.

Operation: (Ritter-Jansen) Bei Eröffnung der hinteren und oberen Siebbeinzellen finden sich schmierige Granulationen, aber kein freier Eiter.

Verlauf: Am 9. 2. Wassermann'sche Reaktion positiv. Es wird eine spezifische Kur mit Bismogenol und Neosalvarsan eingeleitet. Sonstiger Verlauf ohne Komplikationen.

Der positive Blutwassermann weist also in diesem Fall schon darauf hin, daß wir es bei den Liquorbildern auch mit einem spezifischen Prozeß zu tun haben werden.

Zu Beginn wird das Liquorbild durch eine luische Meningitis und vielleicht eine geringgradige meningitische Reizung verursacht, denn für eine nur luische Meningitis scheinen die Zellwerte etwas zu hoch. Die meningitische Reizung verschlimmert sich dann etwas, was sich in einer Zell-Links--

Verschiebung (in der Tabelle) nach der Seite, an der die Leukocyten stehen) ausdrückt. Es ist vielleicht als spontan auftretende sympathische Meningitis zu deuten, mit der der Organismus aber gut fertig wird, bezw. es ist durch die vorausgegangene Operation ein guter Abflußweg geschaffen worden, sodaß sich das Liquorbild wieder im Sinne einer luischen Meningitis mit ihrem chronischen Charakter verschiebt.

Lumbalpunktion:

Datum	Druck	Farbe	Leukocyten	Lymphocyten	Nonne-Appelt	Pandy
5. 2.		klar		800	(+)	(+)
6. 2.		„	689		+	+
				(davon 54 Lymphoc.)		
7. 2.		„	310		+	+
				(80 Lymphoc.)		
9. 2.		„	186		+	+
				(40 Leukocyten)		
1. 3.		„		151	—	(+)

Fall 14. R. D., 4½ Jahre. Klinikaufenthalt: 26. 11.—14. 12. 1938+. Klinische Diagnose: Otitis media tuberculosa. Pathologisch-anatomische Diagnose: Eitrige Meningitis der Hirnbasis und in geringem Grad auch der Konvexität.

Anamnese: Das Kind war 4 Wochen in einer Lungenheilanstalt. Seit gestern bestehen Ohrenschmerzen.

Befund: Das linke Trommelfell ist diffus gerötet, röntgenologisch zeigt sich eine periantrale Einschmelzung.

Operation: Diffuse Einschmelzungen werden ausgeräumt, da die Gehörknöchelchen eingeschmolzen sind, wird eine Radikaloperation gemacht.

Verlauf: Hohe Temperaturen. Der Liquor zeigt die für Meningitis tuberculosa charakteristische Erscheinung mit Fibringerinnsel. Es tritt Erbrechen auf, das Sensorium ist getrübt. Es wechseln Unruhe und Somnolenz ab.

Lumbalpunktion:

Datum	Druck	Farbe	Leukocyten	Lymphocyten	Nonne-Appelt	Pandy
29. 11.		klar	7		—	—
6. 12.		„		124	+	+
8. 12.		„		661	+	++
9. 12.		„		920	+	+
13. 12.		trüb	21660		+	+

Die Klinik diagnostizierte in diesem Fall eine Meningitis tuberculosa, die Pathologie eine eitrige Meningitis. Den Schlüssel zur Lösung dieses Rätsels

der verschiedenen Diagnosen gibt uns einzig und allein die Verfolgung des Liquorbildes. Und daraus ist zu schließen, daß beide Recht haben. Der Liquor zeigt erst keine Veränderungen, dann sehen wir das Bild der tuberkulösen Meningitis (Pleocytose, vorwiegend bezw. **nur** Lymphocyten, keine Drucksteigerung, positive Eiweißreaktionen i. G. zur meningitischen Reizung). Ante portas kommt, wie aus dem Liquorbefund ersichtlich, noch eine schwere eitrige Meningitis durch Mischinfektion dazu, und diese überdeckt im pathologischen-anatomischen Erscheinungsbild die tuberkulöse.

Zusammenfassung.

Am Ende dieser Arbeit sollen durch einen kurzen Gesamtüberblick noch einmal die wesentlichen Punkte und Ergebnisse der Beobachtungen zusammengefaßt werden.

Es wurden die krankengeschichtlichen Aufzeichnungen der Hals-Nasen-Ohren-Klinik in Frankfurt am Main aller der Fälle berücksichtigt, bei denen innerhalb der zwei letzten Jahre (1938 und 1939) wegen Verdacht auf eine endocranielle Komplikation eine Lumbalpunktion ausgeführt wurde. Insgesamt kamen 135 Fälle, davon 65 im Jahre 1938 und 70 im Jahre 1939, zur Beurteilung. Lumbalpunktionen wurden in den beiden Jahren im Ganzen 394 ausgeführt. (1938 waren es 191 und 1939 waren es 203).

Verdacht auf endocranielle Komplikation bestand bei folgenden Erkrankungen: Otitis media acuta — Otitis media chronica — Nebenhöhleneiterung — Schädelbasisfraktur — Tonsillarabsceß.

An endocraniellen Komplikationen wurden beobachtet: Meningitische Reizung — Meningitis — Encephalitis — Hirnabsceß. Die Meningitis war die häufigste der Komplikationen. Auch bei der chronischen Mittelohrentzündung ist in diesen Fällen die Meningitis häufiger als der Hirnabsceß.

Mit E s s k u c h e n können wir sagen, daß die Indikation zur Lumbalpunktion heute, nach allen Erfahrungen, nicht weit genug gestellt werden kann. Die Untersuchung des Liquors allein ermöglicht, Frühdiagnosen zu stellen. Die Erfahrung hat immer wieder gezeigt, daß dann, wenn das **klinische** Erscheinungsbild die Diagnose, sei es einer Meningitis oder eines Hirnabscesses, sicher dokumentiert, die Erkrankung soweit fortgeschritten ist, daß die Prognose zum wenigsten sehr zweifelhaft wird. Lange vor dem Auftreten der charakteristischen klinischen Symptome ist die also latente endocranielle Komplikation im „Liquorspektrum" ausgeprägt.

Die Liquorveränderungen bei den verschiedenen Formen möglicher endocranieller Komplikationen sind die folgenden:

1. **Meningitische Reizung:**

Liquordruck: normal oder erhöht (erhöht meist in Fällen mit erhöhter Temperatur).
Liquorfarbe: klar.
Liquorzellen: Lymphocyten oder Leukocyten, oder beides. Zellzahl bis etwa 200.
Globulinreaktionen: Nonne-Appelt, Pandy negativ, selten schwach positiv.

2. **Meningitis:**

Liquordruck: normal oder gesteigert.
Liquorfarbe: trüb bis eitrig.
Liquorzellen: fast ausschließlich Leukocyten in hoher Zahl (bis 120000, bisher beobachtet).
Globulinreaktionen: Nonne-Appelt, Pandy: positiv.

3. **Hirnabsceß:**

Liquordruck: stets erhöht.
Liquorfarbe: klar, selten leichte Trübung.
Liquorzellen: Lymphocyten ausschließlich bis zu 2000 etwa.
Globulinreaktionen: Nonne-Appelt, Pandy: immer **positiv**.

Für die Differentaldiagnose ist zu beachten: Meningitis und meningitische Reizung unterscheiden sich vor allem durch die beiden Eiweißreaktionen, die bei der meningitischen Reizung, wie gesagt, negativ oder ganz schwach positiv ausfallen, während die Meningitis eine ausgesprochene positive Globulinreaktion bedingt. Im Übrigen ist der Liquor der meningitischen Reizung klar und die Zellzahl weniger hoch als bei der ausgesprochenen Meningitis. Bei der letzteren treten fast ausschließlich Leukocyten auf.

Meningitis und Hirnabsceß sind auch durch das „Liquorspektrum" sehr gut voneinander abzugrenzen. Hauptunterscheidungsmerkmal ist die Zellart. Der Hirnabsceß ist durch das Auftreten von Lymphocyten charakterisiert im Gegensatz zur Leukocytose der Meningitis. Dann ist beim Hirnabsceß regelmäßig eine Liquordruckerhöhung vorhanden, die in unseren Fällen bei der Meningitis öfter fehlt, als sie vorhanden ist.

Meningitische Reizung und Hirnabsceß verlaufen oft beide ohne Temperaturanstieg. Am besten ist durch den Ausfall der Globulinreaktionen eine Entscheidung möglich. Beim Hirnabsceß ist die Nonne-Appelt und die Pandy'sche Reaktion stets positiv, nie dagegen bei einer meningitischen Reizung. Außerdem ist beim Hirnabsceß der Liquordruck immer erhöht, allerdings auch gelegentlich bei der meningitischen Reizung.

Weiterhin ist noch allgemein festzustellen, daß die Globulinreaktionen bei einer Lymphocytose schon bei geringer Zahl positiv sind als beim Auftreten von Leukocyten. (Beim Hirnabsceß sind die Globulinreaktionen immer, auch bei geringgradiger Pleocytose, positiv, während bei der meningitischen Reizung bei etwa derselben Zellzahl die Eiweißreaktionen nie positiv ausfallen).

Das Anlegen einer Liquorzellkurve gibt uns die Möglichkeit, prognostischeSchlüsse quoad vitam zu ziehen. Wenn die Liquorkurve bei dem angenommenen Maßstab die Temperaturkurve schneidet, oder auch nur berührt, dann ist periculum in mora, und in den hier beobachteten Fällen kam es regelmäßig zu einem Exitus letalis. Der steile Abfall der Liquorkurve spricht wohl bei schlechtem Allgemeinbefinden für einen Block des Liquors, wobei die Lumbalpunktion keinen Aufschluß über den endocraniellen Liquorbefund gibt und die Prognose eine schlechte ist.

Weiterhin läßt das beobachtete Material deutlich die große Bedeutung der wiederholten bis sehr häufigen Lubalpunktionen erkennen, sowohl für die Diagnose als auch für die Therapie. Bei einer ordnungsgemäßen Überwachung ist die Lumbalpunktion also unerläßlich, und das Liquorbild zusammen mit dem klinischen Erscheinungsbild wird frühzeitig Wege der Therapie weisen, und es wird dann, wenn diese Dinge noch weiter erforscht sein werden, mancher Patient, der früher nicht mehr zu retten war, am Leben bleiben und der Volksgemeinschaft erhalten werden können.

Literatur:

E s s k u c h e n : Die Lumbalpunktion (1919).
P a p p e n h e i m : Die Lumbalpunktion (1922).
K a f k a : Die Cerebrospinalflüssigkeit (1930)
K n i c k : Ohren-Hals-Nasenkrankheiten.
D e m m e : Die Liquordiagnostik in Klinik und Praxis (1935).
G r i e b e l : Studium über Liquorreaktionen. Beitrag zur chemischen Diagnose der Meningitis (1937).
S c h e i d : Über Liquorveränderungen nach Lumbalpunktion.

Zum Schlusse dieser Arbeit erlaube ich mir, Herrn Prof. Dr. S c h w a r z auch an dieser Stelle meinen ergebensten Dank auszusprechen für die Überlassung des Themas, sowie für die freundliche Beratung und Unterstützung.

Lebenslauf.

Am 17. Juli 1917 wurde ich, Gertrud Müller, als erstes Kind des damaligen Bataillonsarztes Dr. Peter Müller und seiner Ehefrau Mally, geb. Tenge, geboren. Zunächst war ich mit meiner Mutter bis 1920 in Salz/Westerwald, und seitdem wohne ich in Oberursel am Taunus. Hier besuchte ich vier Jahre die Volksschule, dann 4½ Jahre das Städtische Lyceum, dann 1½ Jahre das Lyceum der Ursulinen in Königstein. Die nächsten drei Schuljahre der Oberstufe verbrachte ich an der Städtischen Oberrealschule in Oberursel am Taunus, wo ich im Frühjahr 1936 das Abitur machte. Nach Beendigung einer halbjährigen Arbeitsdienstzeit begann ich meine medizinischen Studien in Frankfurt am Main. Im 1. Kriegstrimester 1939 studierte ich in Jena, sonst war ich immer in Frankfurt, wo ich am 2. 5. 1941 das medizinische Staatsexamen ablegte.

42/18